

# Drenaje torácico

## y novedades en inmovilización basada en la evidencia

Alfredo Serrano Moraza<sup>1</sup>, Andrés Pacheco Rodríguez<sup>2</sup>

<sup>1</sup>SUMMA 112. Madrid. <sup>2</sup>Emergencia Ciudad Real-SESCAM Castilla-La Mancha.

### Objetivo

Conocer por qué, cuando y cómo realizar alguno de los tipos de drenaje de las cavidades torácicas

### Prioridades

Para abordar el paso B del proceso de resucitación del trauma grave seguiremos las últimas recomendaciones internacionales para el manejo del paciente en PCR por trauma del 2000<sup>1</sup>, así como bibliografía complementaria<sup>2,3</sup>.

## 1. Drenaje pleural

**Indicaciones** (siempre razonadas, y no siempre de emergencia)<sup>4</sup>:

1. Drenaje torácico de emergencia.

**Neumotórax a tensión o con importante deterioro hemodinámico de causa no explicable**

2. Otras indicaciones:

Absolutas	Relativas
Neumotórax a tensión, abierto o simple	Fracturas costales y ventilación a presión positiva
Hemotórax	Hipoxia e hipotensión graves en el tx. torácico penetrante
PCR (bilateral)	Hipoxia e hipotensión graves y signos en un hemitórax

**Complicaciones:** Incidencia 2 – 10 %. Prácticamente ningún órgano se libra de ser afectado.

- \* Agudas: hemotórax, lesión pulmonar, perforación diafragma u órgano abdominal.  
tubo en subcutáneo (grave riesgo), demasiado profundo (dolor) o no asegurado.
- \* Tardías: obstrucción de la luz, empiema, neumotórax al ser retirado.

**Modalidades y Técnica:** Consulte la página siguiente.

Si desea más información sobre la forma en que se realiza la toracotomía de emergencia, consulte la bibliografía señalada<sup>5</sup>.

## Drenaje pleural. Técnica práctica

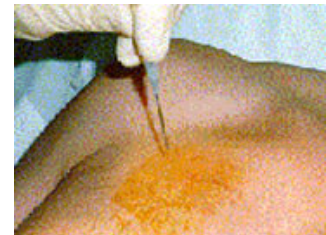Nota: aun bajo emergencia, una técnica cuidadosa le ayudará a reducir complicaciones.

### Tipos.

#### 1. Toracostomía con aguja.<sup>6</sup>

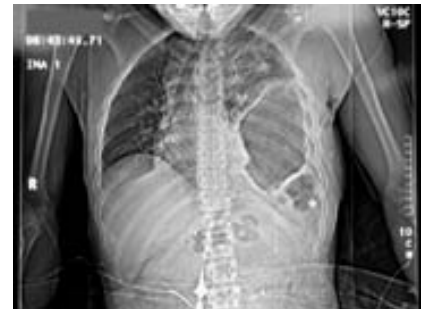Descrita de forma tradicional para la descompresión de emergencia del neumotórax a tensión.

Avance un catéter 14-16 G a través del segundo espacio intercostal en la línea medio-clavicular hasta que consiga aspirar aire en una jeringa [con o sin suero salino]. Retire la aguja y deje el catéter abierto. Acaba de convertir un neumotórax a tensión en un neumotórax simple.



Entre sus posibles limitaciones:

- una pared demasiado gruesa puede impedir llegar a la cavidad pleural.
- es una técnica invasiva que puede lacerar los órganos internos, en especial en caso de error diagnóstico o situaciones que pueden simular neumotórax: atelectasia, intubación selectiva, rotura diafragmática, etc.
- no es seguro utilizarla tan sólo por la reducción unilateral de murmullo vesicular u otros signos no claros de neumotórax.
- La aguja puede desplazarse o bloquearse con sangre o coágulos.



No obstante, en manos expertas y bajo estricta indicación, puede ser una maniobra salvadora, en ocasiones transitoria hasta la colocación de un tubo torácico.

#### 2. Otros kits comerciales.

#### 3. Tubo torácico.

Esta es la técnica que se describirá en el presente seminario.

### Localización.

Tras confirmar el hemitórax correcto, puede realizar la incisión:

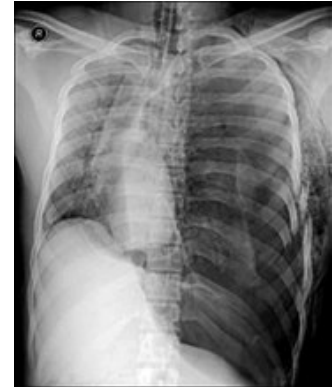- en línea axilar media** (o incluso anterior) por fuera del borde externo del pectoral mayor. Durante la espiración, el diafragma se eleva hasta la quinta costilla, por lo que debe colocar el drenaje por encima. En la práctica, utilice el espacio intercostal más alto que se puede palpar en la axila suele ser **el cuarto o el quinto**. Tan sólo en casos de embarazo debe realizarlo un espacio por encima.
- en la línea clavicular media**, por seguridad **en el segundo espacio intercostal** (zona avascular).

En el taller se describen las ventajas de uno y otro acceso.

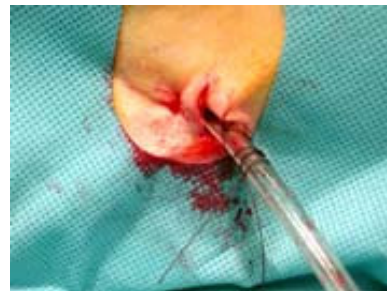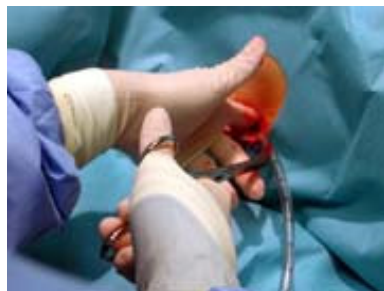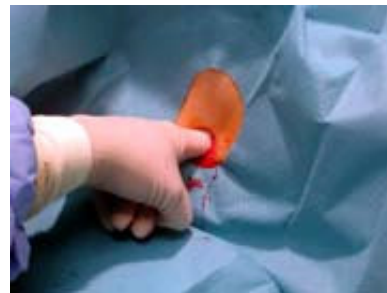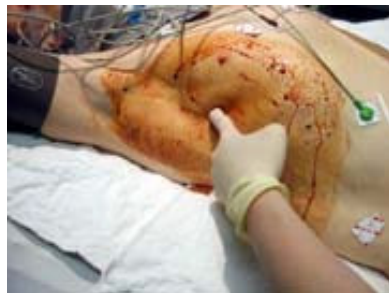**Procedimiento.**

Condiciones básicas: asepsia, anestesia-analgésia y técnica lo más roma posible.

Le será de utilidad disponer de un kit preparado con todo lo necesario para la técnica.



1. Informe al paciente si está consciente.
2. Prepare la zona con la mayor asepsia disponible (limpieza local, antiséptico, paño protector, guantes y técnica estéril).
3. Infiltre piel y subcutáneo con abundante anestésico local. Añada opiáceo [o quizá ketamina] IV si procede.
4. Realice una incisión sobre el borde superior de la costilla inferior del espacio que abordará. Amplíe la misma hasta que quepa su índice.
5. Progrese mediante disección roma entre las fibras musculares con un clamp curvo. Una vez llegado a la costilla, una pequeña presión –y, a veces, un pequeño crujido- indicará que ha traspasado la pleura parietal.
6. Introduzca el índice y explore el orificio de la pleura parietal.
7. Inserte un tubo torácico grueso (32 ó 36 F) desprovisto de su trócar y montado sobre el clamp.
8. Conecte el tubo a su sistema antirretorno o de aspiración controlada.
9. Asegure el tubo con seda gruesa.
10. Confirme la posición del tubo insertado.



## 2. Pericardiocentesis.

Descrita por Riolanus en 1649, la primera supervivencia comunicada se atribuye a Larrey en un trauma penetrante, aunque no fue introducida hasta 1840 por Frank Schuh<sup>7,8</sup>. Desde su mismo origen, su uso se limitó entre otros factores por su aplicación *in extremis*, su escasa supervivencia y la gravedad de las posibles complicaciones.

En situación de emergencia permite resolver un taponamiento cardiaco (TC), a menudo en situación de parada cardiorrespiratoria (PCR) en ritmo de actividad eléctrica sin pulso (AESP).

### Modalidades y técnica.

- Técnica ciega**, que a principios de siglo pasó a ser guiada por ECG.
- Guiada por ecografía**, introducida en 1979, que ha desplazado al procedimiento previo en el medio hospitalario, en especial cuando se realiza de forma electiva.

Para las demás situaciones y medios en que la ECO no se encuentra disponible, la técnica ciega –con o sin ECG- puede ser de elección en el paciente en PCR o inminente bien por herida cardiaca penetrante o por IAM con rotura y taponamiento cardiaco.

### Indicaciones.

	Clase I	Clase II	Clase III
<b>Shock en el trauma grave</b>	Infusión IV (crist. y coloides) Salino hipertónico <b>Pericardiocentesis guiada por ECO<sup>9</sup></b>		Oxígeno Pantalón antishock <b>Pericardiocentesis ciega<sup>10</sup></b>
<b>Shock cardiogénico</b>	<b>Pericardiocentesis guiada por ECO<sup>9</sup></b>		Infusión IV Dopamina <b>Pericardiocentesis ciega<sup>10</sup></b>
<b>PCR</b>		<b>Pericardiocentesis guiada por ECO<sup>9</sup></b> (IIa para AHA/ECC)	Infusión IV <b>Pericardiocentesis ciega<sup>10</sup></b>

**Complicaciones.** Guiada por ECO, por debajo del 5 %<sup>11,12</sup>, y hasta el 20 % para la técnica ciega<sup>11</sup>.

Entre ellas:

- arritmias Cardíacas, incluida fibrilación ventricular.
- punción inadvertida de las paredes de aurículas o ventrículos.
- fallo cardiaco y PCR.
- punción accidental de arterias coronarias, mamarias, pulmón, estómago, e incluso hígado.
- embolismo aéreo.
- edema agudo de pulmón.

Podemos decir que la mayor parte de las lesiones que provocan taponamiento cardiaco van a requerir alguna forma de toracotomía de emergencia para su corrección definitiva. En consecuencia, podemos y debemos realizar una pericardiocentesis cuando<sup>13</sup>:

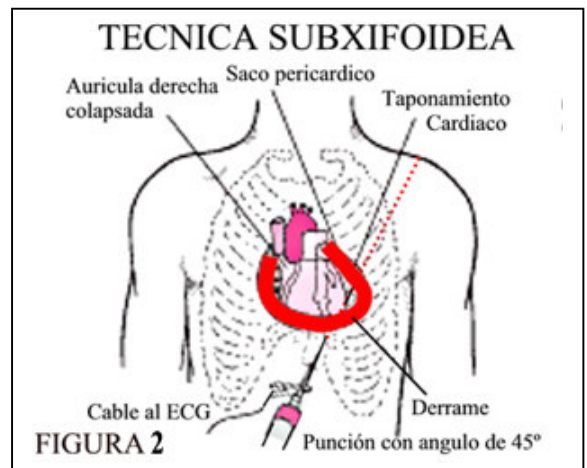
- el diagnóstico de taponamiento es más que razonable.
- no es posible realizar una toracotomía en tiempo razonable.
- el paciente está en PCR o inminente.

**Procedimiento.**

Extreme asepsia, anestesia-analgésia y el mejor kit disponible.

1. Informe al paciente si está consciente.
2. Prepare la zona con la mayor asepsia disponible (limpieza local, antiséptico, paño protector, guantes y técnica estéril).
3. Conecte una jeringa de 20-50 ml a la aguja de punción con una aguja de tres pasos y con la pinza de cocodrilo conectada al cable de ECG/monitor a una derivación precordial (V), que hace de electrodo buscador positivo.
4. Introduzca lentamente la aguja unos 4 cm por debajo del ángulo xifoideo izquierdo con un ángulo de 45° por vía subesternal, aspirando permanentemente con la jeringa y dirigiendo la punta hacia el hombro izquierdo.  
*Como técnica alternativa, puede abordar el pericardio a través del 4° o 5° espacios intercostales izquierdos, 2 cm por fuera del borde esternal, hacia la línea axilar intentando evitar los vasos mamarios internos.*
5. Es frecuente notar una sensación rechinante y un “pop” repentino al superar el pericardio<sup>4</sup>.
6. Detenga el avance cuando:
  - a. obtenga líquido o sangre.
  - b. aparezca una corriente de lesión subepicárdica (elevación del ST o del P-R si ha tocado el epicardio auricular<sup>4</sup>). Pueden, también, producirse extrasístoles o aparecer ondas negativas anormales en el QRS.
  - c. o perciba las pulsaciones cardiacas a través de la aguja.

En b y c acaba de tocar el miocardio con la punta, que debe retirar para evitar lesionarlo, hasta obtener líquido de nuevo.
7. Aspire el contenido pericárdico o realice la evacuación ayudándose de la llave de tres pasos.
8. Si ha utilizado un catéter sobre la aguja, manténgalo en posición taponando su extremo mientras retira el mandril. Vuelva a conectar la llave de tres pasos.
9. Asegure el dispositivo.



**Evacuar 5-10 ml puede producir un aumento del GC entre el 25–50%, y gran mejoría clínica. Aunque la sangre pericárdica puede estar coagulada, si obtiene sangre, ésta no coagula porque ha sido rápidamente defibrinada por los movimientos del corazón. Si coagula, probablemente ha sido extraída de una cavidad cardíaca.**

## Novedades en inmovilización

### 1. Recomendaciones y evidencias en inmovilización.

El medio prehospitalario se muestra especialmente reacio al diseño de nuevos ensayos que permitan establecer la validez de las técnicas aprendidas en la movilización e inmovilización de pacientes. Permítasenos respaldar algunas de las técnicas de uso más frecuente<sup>14</sup>.

### 2. Campos de aplicación:

- Inmovilización espinal y rescate medicalizado del paciente atrapado.
- Inmovilización cervical del paciente ahorcado.
- Tracción blanda durante el transporte de la fractura femoral.
- Inmovilización y transporte del paciente con fractura pélvica inestable.
- Otras técnicas.

## Inmovilización y transporte del paciente con fractura pélvica inestable.

Cavidades capaces de producir hemorragia y shock:

- tórax
- abdomen
- retroperitoneo-pelvis [así como algunos compartimentos musculares]
- y la lesión producida en la escena desde el momento cero hasta su estabilización<sup>15</sup>.

Nunca debemos menospreciar tanto la sospecha de fractura pélvica como la importancia de la hemorragia que puede ocasionar. Aparte de controlar el dolor, nuestro objetivo principal debe ser conseguir y mantener la hemostasia.

Nota: las maniobras agresivas de valoración tienen escasa sensibilidad y especificidad, al tiempo que pueden agravar un sangrado pélvico inicialmente controlado, por lo que actualmente están contraindicadas<sup>16,17</sup>.

Uno de los puntos más críticos es el:

### Transporte del paciente con fractura pélvica inestable - Hemorragia pélvica

Modalidades de fijación:

- a. externa (fijación quirúrgica).
- b. interna (embolización selectiva) Soportada por evidencia, incluso en paciente HD inestable<sup>18</sup>.
- c. no invasiva. Habitualmente temporal<sup>19</sup>.

Instrumentos:

1. London Splint®.
2. Geneva Belt®.
3. Dallas Pelvic Binder®.
4. Kendrick Extrication Device (KED)®.
5. Pneumatic Antishock Garment (PASG)® – MAST<sup>20</sup>.
6. Transporte en hamaca colgado de las barras del techo [construido con sábanas]
7. SAM Sling®.

Se presenta este nuevo instrumento<sup>21</sup> para la estabilización de fracturas pélvicas mediante un muelle pre-tarado a presión constante respaldado por bibliografía que puede consultar<sup>22</sup>.

**Referencias bibliográficas.**

1. International Guidelines 2000 for CPR and ECC. Part 8: Advanced Challenges in Resuscitation. Section. 3: Special Challenges in ECC: 3E: Cardiac Arrest Associated With Trauma. *Resuscitation*, 46: 1-3:289-292.
2. Serrano Moraza A. Trauma torácico grave. En: Ayuso Bautista F et al. Curso de expertos: Manejo inicial de traumas graves. Córdoba, 21 Octubre-2 Diciembre 2004. <http://www.mebe.org/Docs/Actualizacion en el manejo del trauma toracico.pdf>. Acceso marzo 2005.
3. Serrano Moraza A, Pérez Belleboni A, Pacheco Rodríguez A, Hermoso Gadeo FE. Actualización en el manejo del trauma torácico. En: Ayuso Bautista F et al.. Curso de expertos: Manejo inicial de traumas graves. Córdoba, 21 Octubre-2 Diciembre 2004. [www.mebe.org/Docs/Trauma toracico basado en la evidencia Cordoba 20041116.ppt](http://www.mebe.org/Docs/Trauma toracico basado en la evidencia Cordoba 20041116.ppt). Acceso noviembre 2004.
4. Trauma.org. <http://www.trauma.org>. Acceso marzo 2005.
5. Emergency Department Thoracotomy. Operative Technique. <http://www.trauma.org/thoracic/EDToperative.html>. Acceso marzo 2005.
6. Chest Trauma. Pneumothorax – Tension. <http://www.trauma.org/thoracic/CHESTtension.html>. Acceso marzo 2005.
7. Desai K et al. Pericardiocentesis. <http://www.emedicine.com/med/topic3560.htm>. Acceso marzo 2003.
8. Cardiac trauma. History. <http://www.trauma.org/history/cardiac.html>. Acceso marzo 2005.
9. ACC/AHA Guidelines for the Clinical Application of Echocardiography--Executive Summary. A Report of the American College of Cardiology/American Heart Association Task Force on Practice Guidelines (Committee on Clinical Application of Echocardiography. *JACC* 1997;29:862-79.
10. Barry WL, Sarembock IJ. Cardiogenic shock: Therapy and prevention. *Clin Cardiol* 1998; 21: 72-80.
11. Lituchy AI (ed.). Pericardiocentesis (Aspiration of Pericardial Fluid, Pericardial Effusion Tap, Pericardial Tap, Percutaneous Balloon Pericardiotomy, Surgical Pericardiotomy, Pericardiostomy, Tube Pericardiostomy). New York Cardiology Group, P.C., Roslyn, NY. <http://www.heartcenteronline.com/myheartdr/common/articles.cfm?ARTID=436>
12. Chakri Yarlagadda, MD , Co-Director de la unidad coronaria del cuidado, sección de la cardiología, hospital del St Elizabeth .Wahoub M Hout, MD, FACC , Co-Director del laboratorio de la catedral, profesor auxiliar clínico de NEOUCOM, departamento de la medicina, hospital del St Elizabeth; Shawki N Habib, MD, FACC <http://www.emedicine.com/med/topic1786.htm> 5.9.2002.
13. Liverpool Trauma website. Pericardiocentesis. In: Liverpool trauma hand-book. [http://www.swsahs.nsw.gov.au/livtrauma/education/trauma\\_manual/Section%205C.pdf](http://www.swsahs.nsw.gov.au/livtrauma/education/trauma_manual/Section%205C.pdf). Acceso marzo 2005.
14. Faculty of Pre-hospital Care of the Royal College of Surgeons of Edinburgh and Joint Royal Colleges Ambulance Service Liaison Committee. Joint position statement on spinal immobilisation and extrication. *Pre-hospital Immediate Care* 1998;2:169–172. <http://www.mebe.org/Docs/Spinal immobilisation and extrication.pdf>.
15. The EAST Practice Management Guidelines Work Group. Practice management guidelines for hemorrhage in pelvic fracture. <http://www.east.org/tpg/pelvis.pdf>. Acceso marzo 2005.
16. <http://www.trauma.org/ortho/clinicalexam.html>
17. Frakes MA, Evans T. Major pelvic fractures. *Critical Care Nurse* 2004;24(2):18-32. [http://www.aacn.org/AACN/jrn/ccn.nsf/Files/Frakes/\\$file/Frakes.pdf](http://www.aacn.org/AACN/jrn/ccn.nsf/Files/Frakes/$file/Frakes.pdf). Acceso marzo 2005.
18. Heetveld MJ, Harris I, Schlaphoff G, Sugrue M. Guidelines for the management of haemodynamically unstable pelvic fracture patients. *ANZ Journal of Surgery* 2004; 74(7):520-529. <http://www.ingentaconnect.com/content/bsc/ans/2004/00000074/00000007/art00005> [abstract]. Acceso marzo 2005.
19. Noninvasive Stabilization of the Pelvis. <http://www.trauma.org/ortho/images/noninvasive.html>. Acceso marzo 2005.
20. Domeier RM, O'Connor RE, Delbridge TR, Hunt RC. Use of the pneumatic anti-shock garment (PASG). Position paper. *Prehosp Emerg Care* 1997;1(1):32-35.
21. SAM Sling info. <http://www.sammedical.com/cgi-bin/WebObjects/SamSite.woa/wa/Products/Sling>



## Técnicas en emergencias (taller práctico)

22. SAM Sling scientific studies. <http://www.sammedical.com/cgi-bin/WebObjects/SamSite.woa/1/wa/pages/SciStud?wosid=8eOMSTN0WCJiRfyBgA0NV0>